Das Auge im Querschnitt:

Details im OCT-Schnittbild erkennen

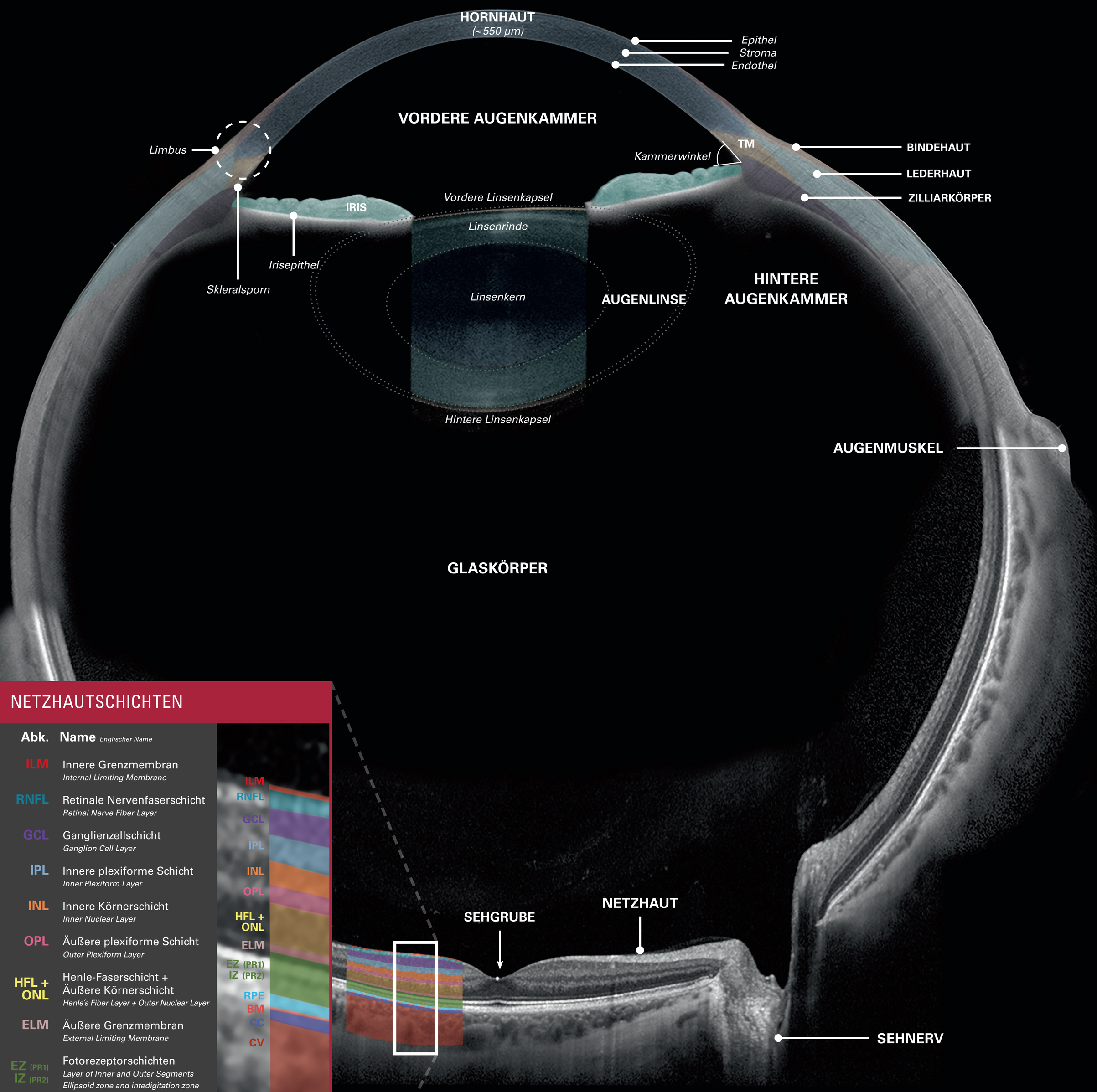

NETZHAUTSCHICHTEN

Abk.	Name *Englischer Name*
ILM	Innere Grenzmembran *Internal Limiting Membrane*
RNFL	Retinale Nervenfaserschicht *Retinal Nerve Fiber Layer*
GCL	Ganglienzellschicht *Ganglion Cell Layer*
IPL	Innere plexiforme Schicht *Inner Plexiform Layer*
INL	Innere Körnerschicht *Inner Nuclear Layer*
OPL	Äußere plexiforme Schicht *Outer Plexiform Layer*
HFL + ONL	Henle-Faserschicht + Äußere Körnerschicht *Henle´s Fiber Layer + Outer Nuclear Layer*
ELM	Äußere Grenzmembran *External Limiting Membrane*
EZ (PR1) IZ (PR2)	Fotorezeptorschichten *Layer of Inner and Outer Segments* *Ellipsoid zone and intedigitation zone*
RPE	Retinales Pigmentepithel *Retinal Pigment Epithelium*
BM	Bruch'sche Membran *Bruch's Membrane*
CC	Choriokapillaris *Choriocapillaris*
CV	Große und mittlere Choroidale Gefäße *Medium and Large Choridal Vessels*



HEIDELBERG ENGINEERING

30 YEARS EMPOWERING YOU

Bildmontage für Werbezwecke, nicht maßstabsgetreu. Zusammengesetzt aus 5 OCT-Bildern aufgenommen mit ANTERION®, der Bildgebungsplattform für den vorderen Augenabschnitt und 6 OCT-Bildern vom SPECTRALIS®, der Bildgebungsplattform für den hinteren Augenabschnitt.

200554-001 INT.DE20 © Heidelberg Engineering GmbH